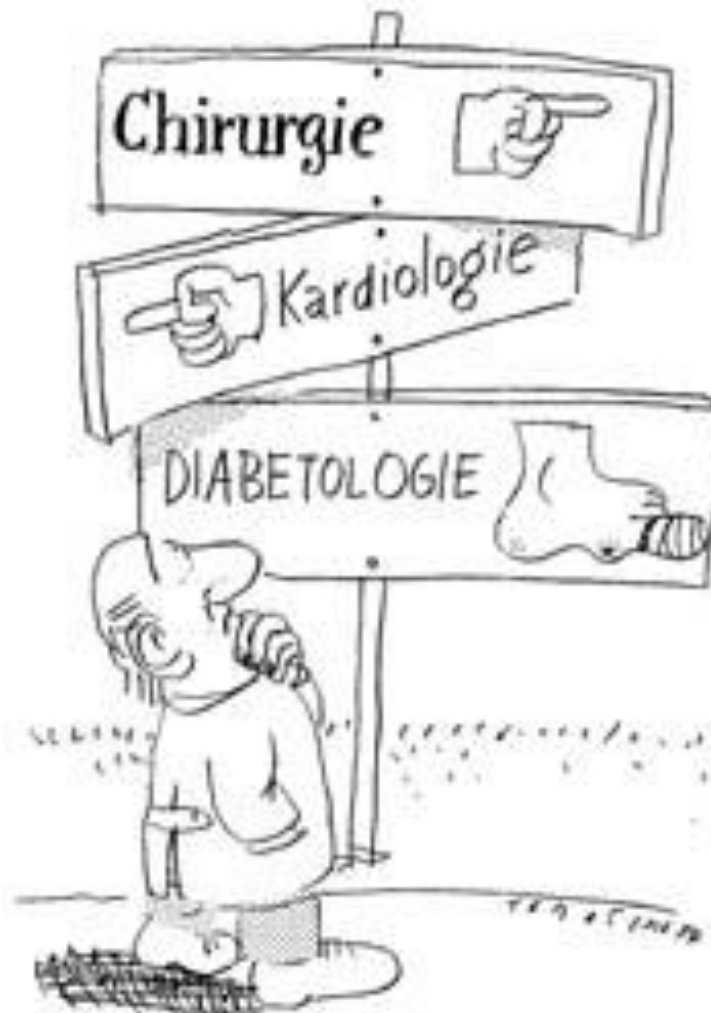

Barbara Temme  
Fachärztin für Chirurgie  
Wundexpertin ICW  
Rudower Str. 48, 12351 Berlin  
Haus 17 – am Krankenhaus Neukölln  
Tel: 030/6670 7617 – Fax: 030/6670 7618  
mail@wundpraxis-berlin.de  
www.wundpraxis-berlin.de

**Zeigt her Eure  
Füße!**

## **3. Rostocker Treffen der Wundspezialisten**

# Diabetes-Fuß-Syndrom – DFS



# Diabetisches Fußsyndrom Fußläsion

vorhanden

fehlt

Fußpuls

Debridement, antibiotische Abschirmung

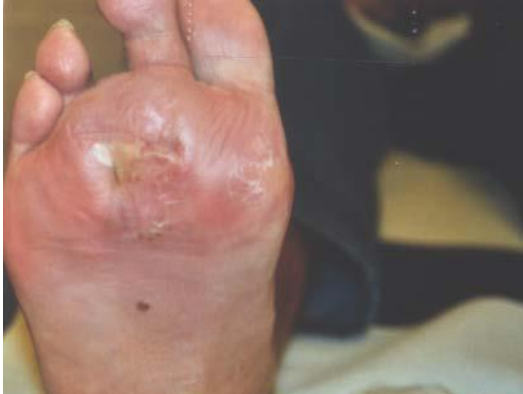Observanz

PTA

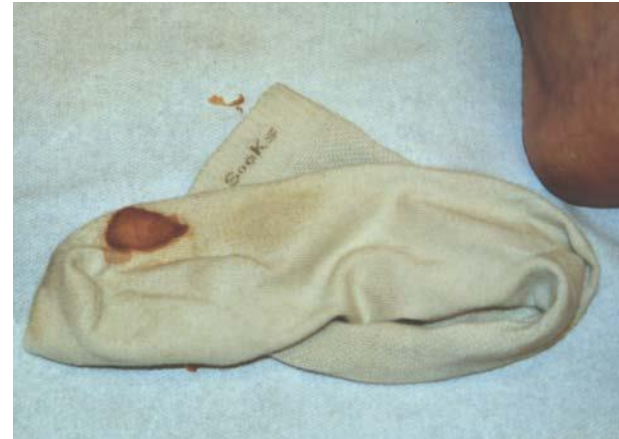Bypass

Vasoaktive Therapie,  
Gefäßdiagnostik

# Diabetes-Fuß-Syndrom – DFS



**Erst beim Ausziehen  
der Strümpfe  
bemerkte die Ehefrau  
abends die Wunde**



**oder der Patient selbst  
helle Strümpfe (!)**

Tgl. Wechsel der Strümpfe ist obligat,  
hoher Baumwollanteil,  
keine Nähte, nicht einschneiden, keine Falten !!!!

# Diabetes-Fuß-Syndrom – DFS

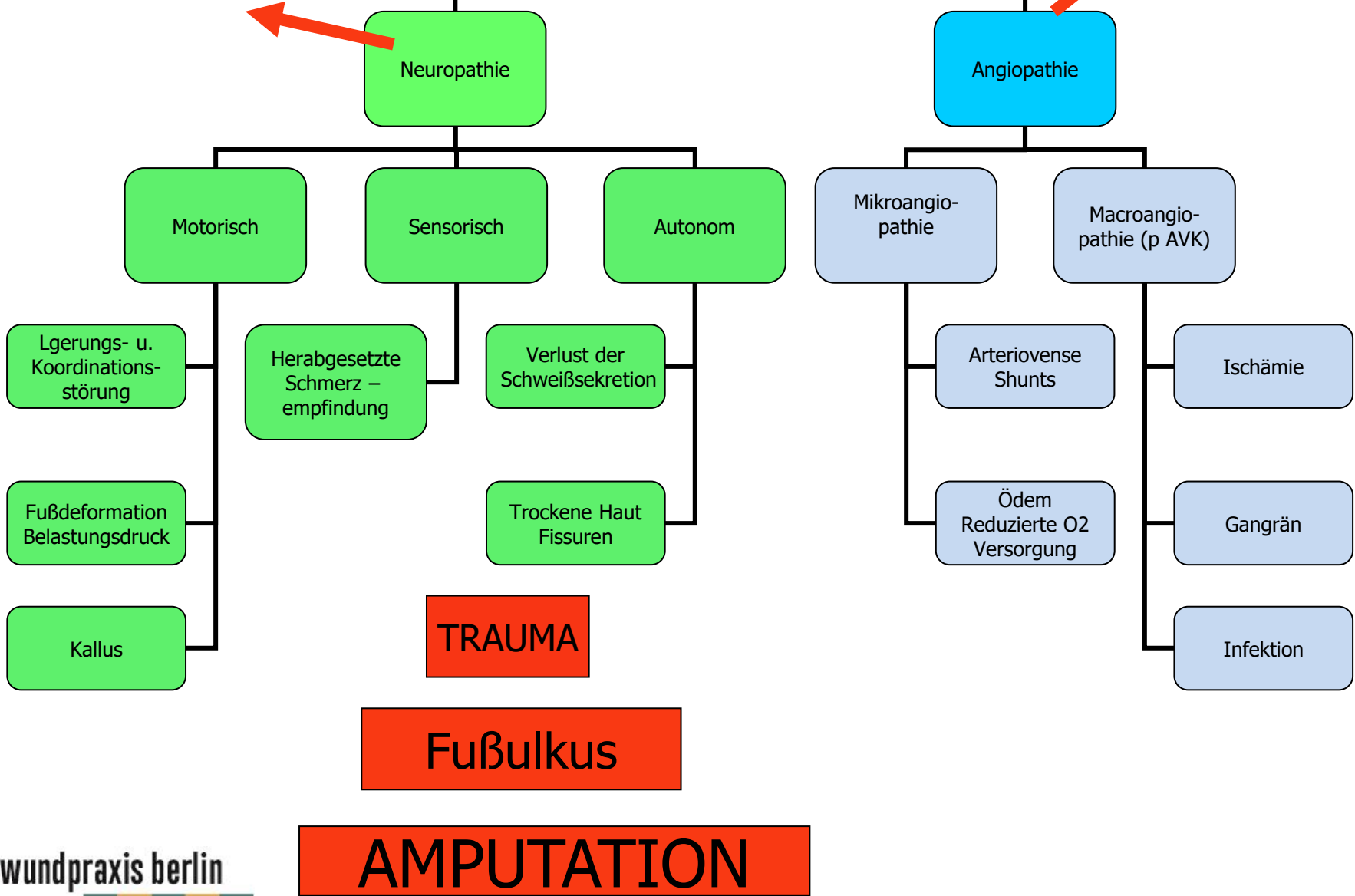
**Jede Wunde beim diabetischen  
Fußsyndrom  
stellt eine potentielle Gefahr für die  
Amputation  
der gesamten Extremität dar !**

Der ältere Patient verliert seine Gehfähigkeit,  
mit erheblicher Beeinträchtigung seiner  
Lebensqualität

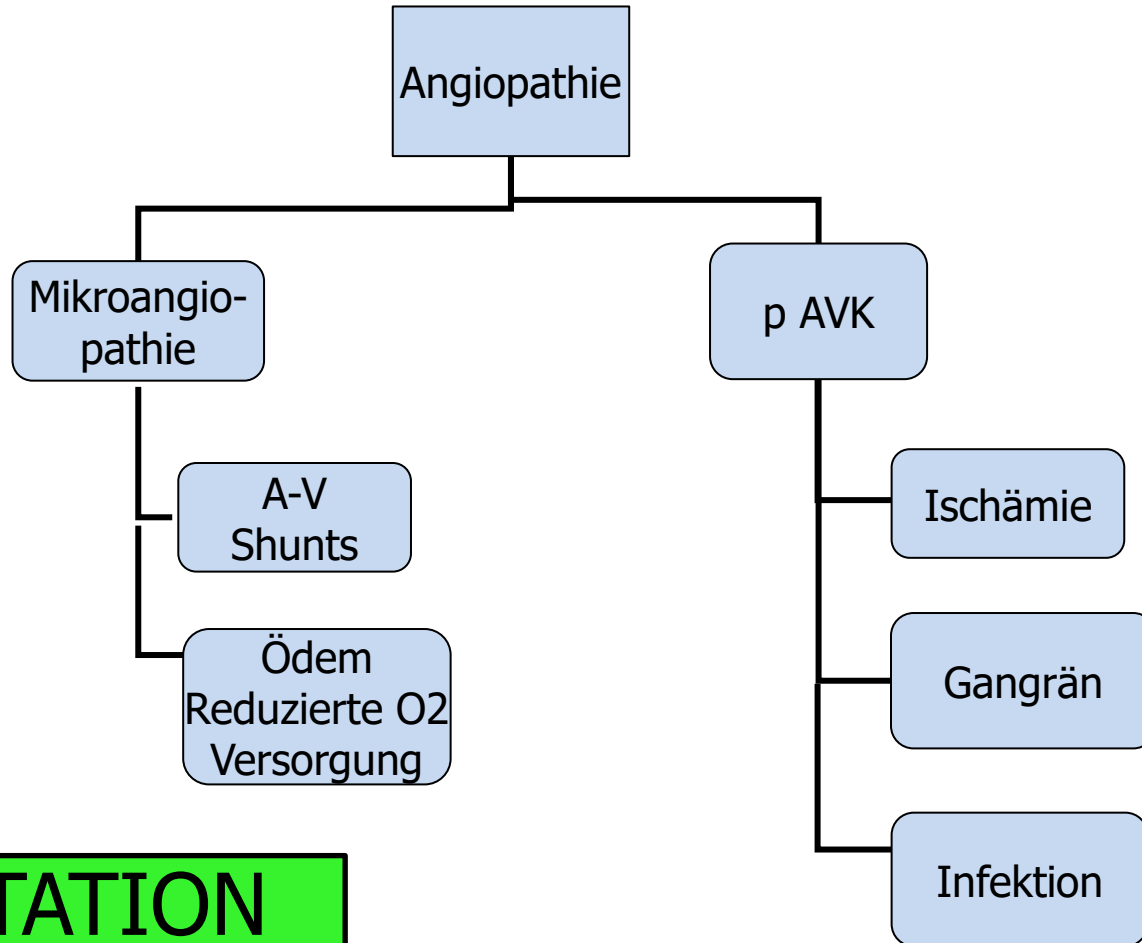
Fußpuls tastbar  
Venen gefüllt  
Haut rosig und warm

# Diabetes Mellitus

Fußpuls nicht tastbar



# Diabetisches Fußsyndrom



**AMPUTATION**

# Ischämische Nekrose-Behandlung

**KEINE Fußbäder !!!!!!!!!!!**

Keine Feuchtbehandlung !!!

**Überführung von feuchter in trockene Gangrän**

Debridement an der Grenzzone

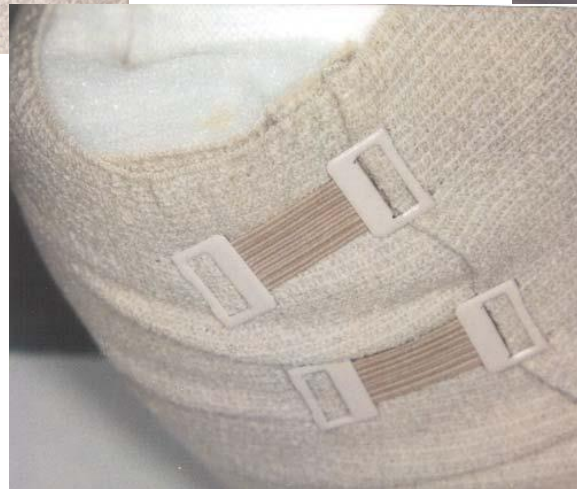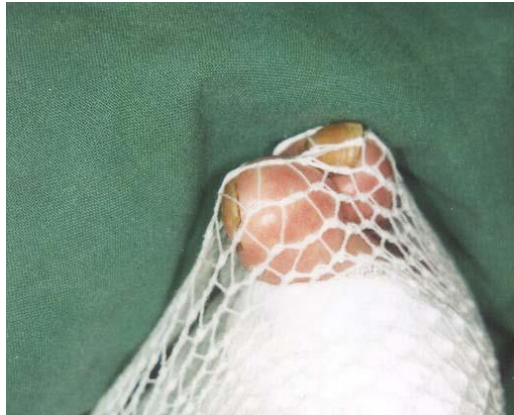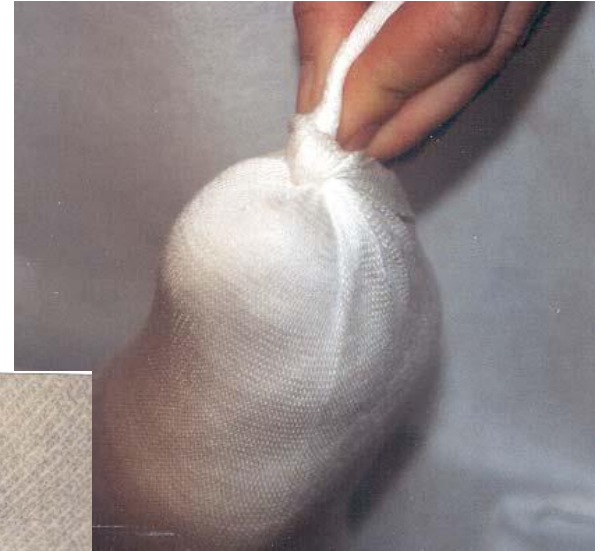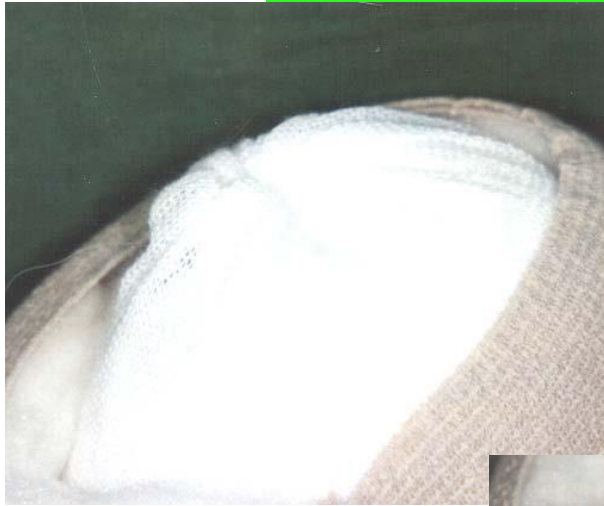***„Was fest ist, bleibt fest“***

Trockene Mumifikation anstreben,

Versuch der Autoamputation von Zehen

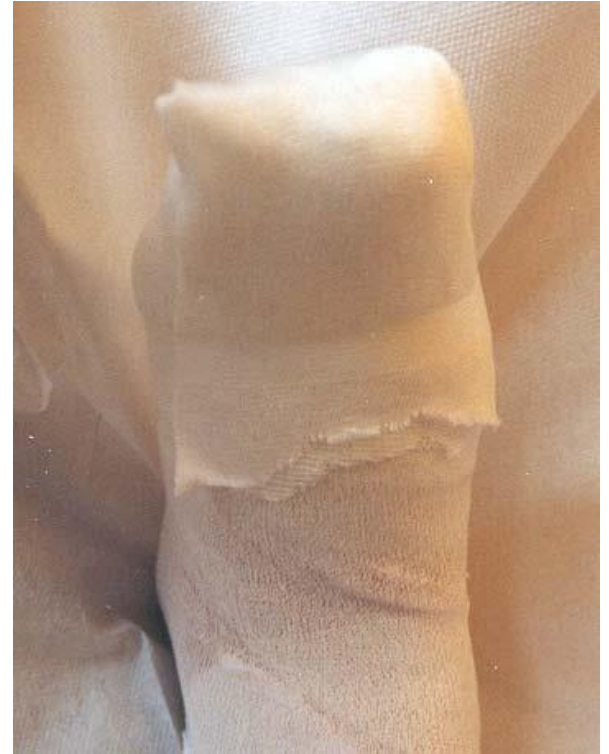
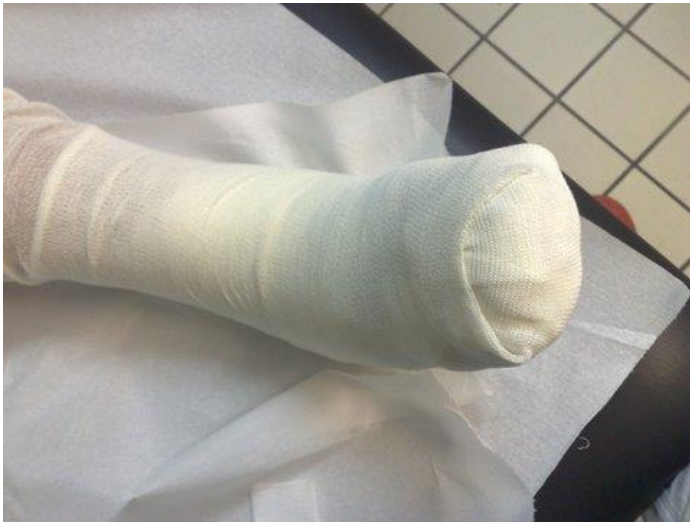
# Sensorische Neuropathie



**„Todsünden“ bei Vorliegen einer Neuropathie  
Knoten und „Schwiegermütter“**

# Sensorische Neuropathie



Richtig

# Behandlungskonzept chronischer Wunden

Anamnese allgemeine/spezielle Diagnosen

**Kausaltherapie**

Behandlung der Grunderkrankung

- Gefäßdiagnostik
- Kompressionstherapie

**Basistherapie**

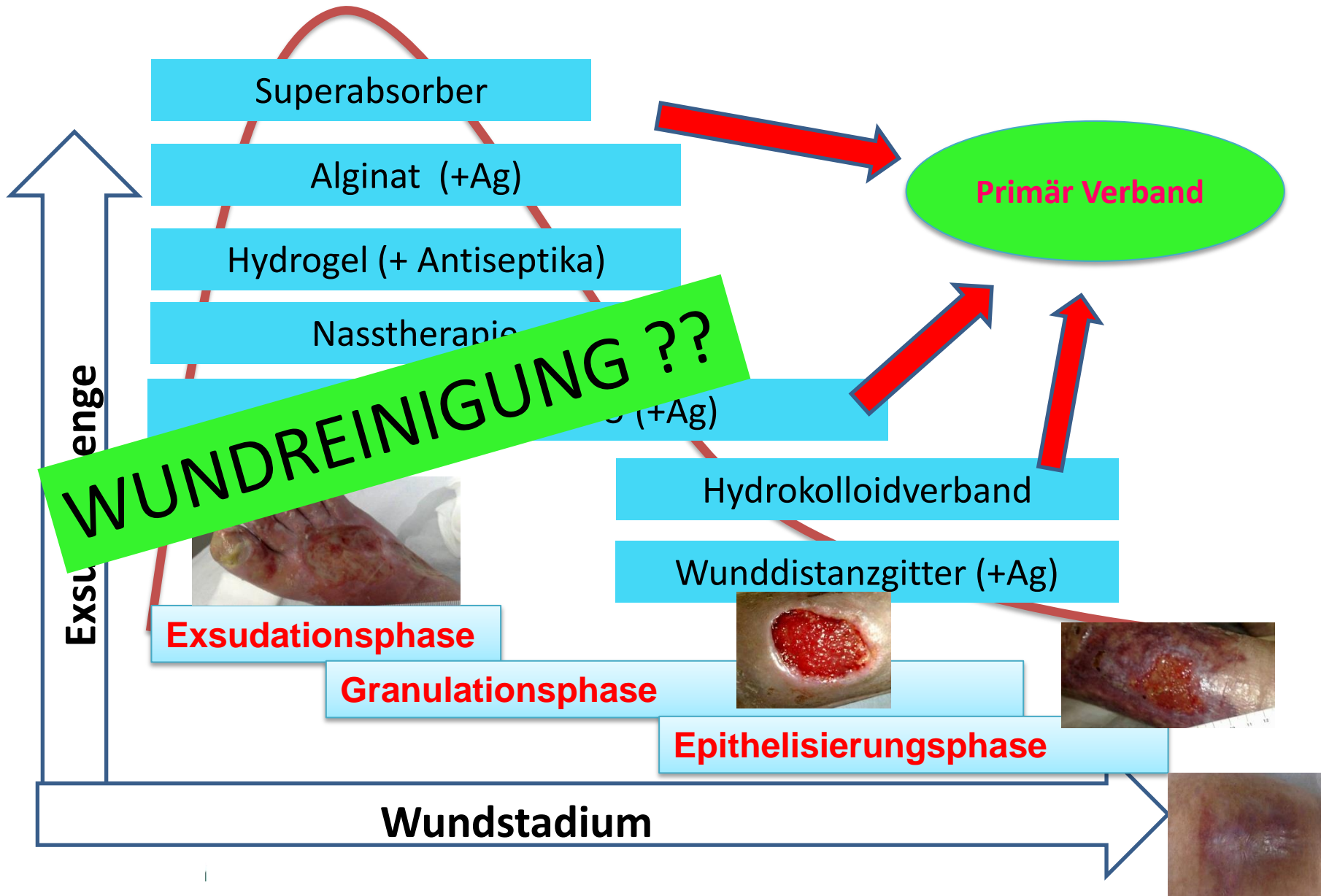
**Chirurgisches Debridement**

Wundverschluss

Wundauflagen

- Granulation
- Epithelisierung

# ...neue Wundkonzepte



# Wundreinigungungsverfahren

Autolytisch : Hydrogele und Nastherapie

Enzymatisch: Kollagenase, Streptodornase/Streptokinase

Mechanisch: Kompresse, Pinzette, Mikrofaserschwamm,  
offenporiger Schaumstoff

Ultraschall-Assistiert: Niederfrequentes Ultraschallverfahren

Hydrotherapie: Polyacrylat-Saug-Spül-Kissen, Wasserstrahldissektion,  
Duschen mit Sterilfilteraufsatz

Biochirurgisch: Larven der Gattung *Lucilia sericata*

# Kinesio-Tape in der Wundbehandlung

Das lokale Lymphödem  
erklärt viele Komplikationen  
der Wundheilung.

pAVK, begleitende Kompressionstherapie **nicht** möglich

Manuelle Lymphdrainage, zum Abtransport der  
Gewebsflüssigkeit, bei entsprechenden Verbänden  
und Wunden **nicht** möglich.

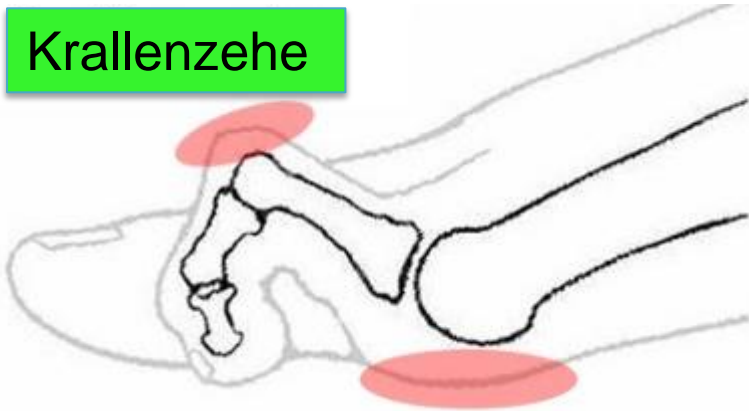K-Tapings als modifizierte  
Lymphanlagetechniken

Das Kinesio – Taping  
als Sinnvolle Therapieergänzung  
suffiziente Entstauung und  
Anregung der Wundgranulation

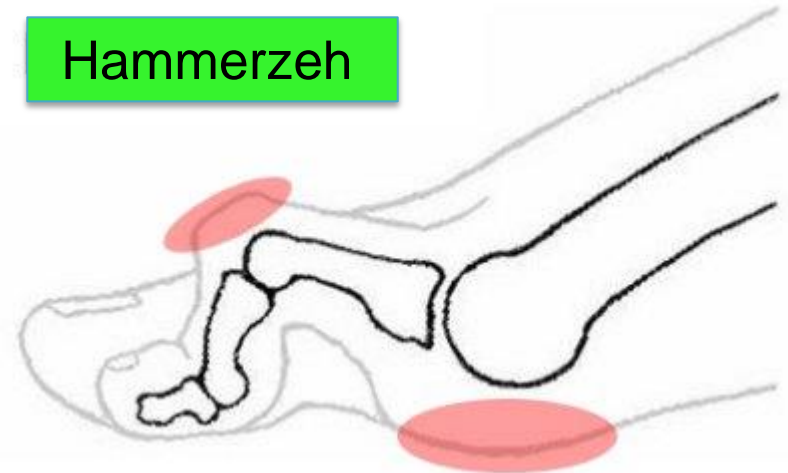
# Motorische Neuropathie

Mangelnde Innervation führt zu  
Atrophie der Muskeln  
Insbesondere an den Kleinen  
Fußmuskeln

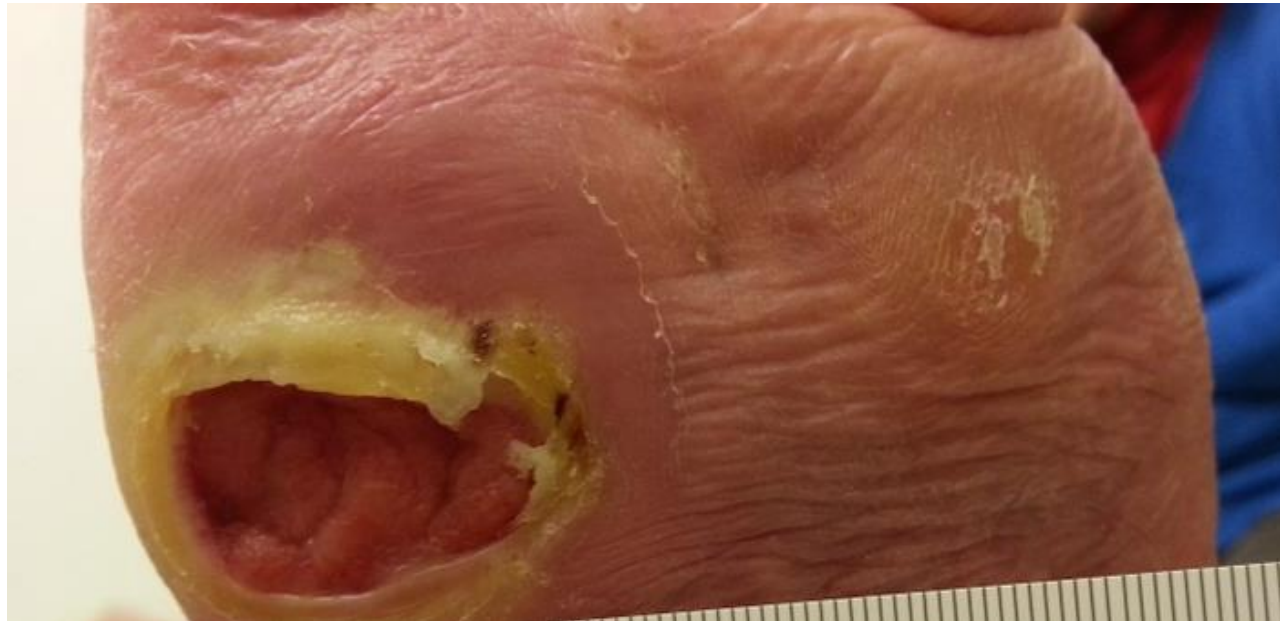Krallenzehe



Hammerzeh



**Der Patient muss „abgeholt“ werden**





# Interdisziplinäre Versorgung

Es konnte gezeigt werden, dass mit der Einrichtung eines interdisziplinären Teams die Amputationsanzahl deutlich sinkt.

Egal, wie Sie ihn tragen,  
Hauptsache, Sie haben ihn:



Den Organspendeausweis!  
Informieren, entscheiden, ausfüllen.

[www.organspende-info.de](http://www.organspende-info.de)

Vielen Dank  
für Ihre  
Aufmerksamkeit

wundpraxis berlin