

Dekubitus

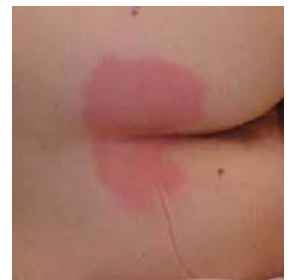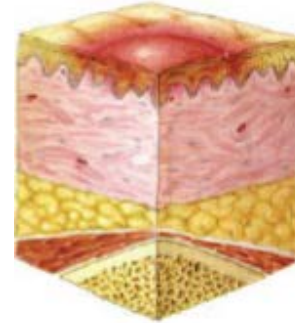
Definition: Ein Dekubitus ist eine lokal begrenzte Schädigung der Haut und/oder des darunter liegenden Gewebes, typischerweise über knöchernen Vorsprüngen, infolge von Druck oder Druck in Verbindung mit Scherkräften.

DD: es ist keine Schürfwunde, Verbrennung, Verätzung, Mazeration, Candida-Besiedlung oder allergische Hautreaktion

Kategorie/Stadium I: Nicht wegdrückbares Erythem

Intakte Haut mit nicht wegdrückbarer Rötung eines lokalen Bereichs gewöhnlich über einem knöchernen Vorsprung. Bei dunkel pigmentierter Haut ist ein Abblässen möglicherweise nicht sichtbar, die Farbe kann sich aber von der umgebenden Haut unterscheiden.

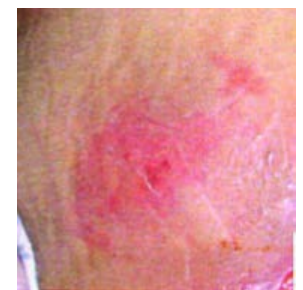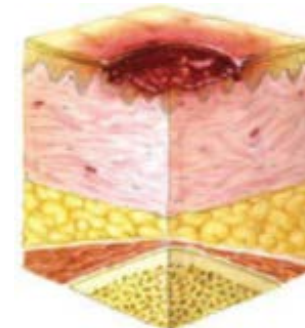
Der Bereich kann schmerzhaft, härter, weicher, wärmer oder kälter im Vergleich zu dem umgebenden Gewebe sein.



Kategorie/ Stadium II: Teilverlust der Haut

Teilerstörung der Haut (bis in die Dermis), die als flaches, offenes Ulcus, die mit einem rot bis rosafarbenen Wundbett ohne Beläge in Erscheinung tritt.

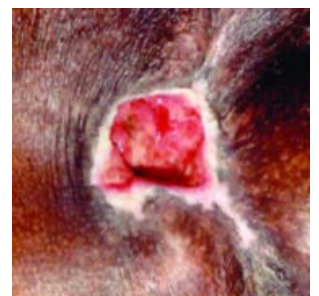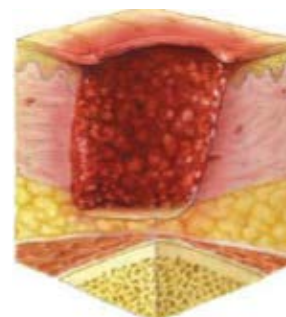
Kann sich auch als intakte oder offene/ruptierte, serumgefüllte Blase darstellen.



Kategorie/Stadium III: Vollständiger Verlust der Haut

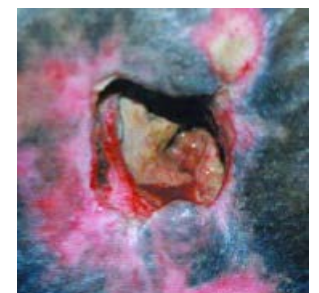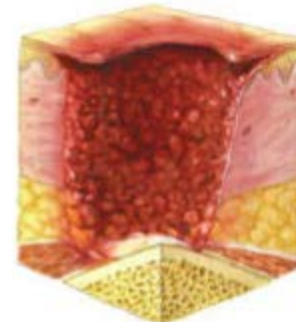
Vollständiger Gewebeverlust. Subkutanes Fett kann sichtbar sein, aber Knochen, Sehne oder Muskel liegen nicht offen.

Beläge können vorhanden sein, die aber nicht die Tiefe des Gewebeverlustes verdecken. Es können Taschenbildung oder Unterminierungen vorliegen.



Kategorie/Stadium IV: Vollständiger Gewebeverlust

Vollständiger Gewebeverlust mit freiliegenden Knochen, Sehnen oder Muskeln. Beläge oder Schorf können an einigen Teilen des Wundbettes vorhanden sein. Es können Taschenbildung oder Unterminierungen vorliegen.

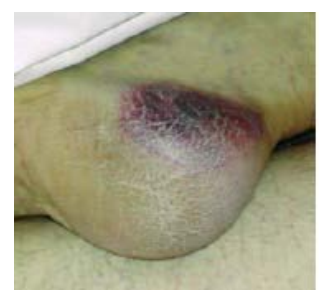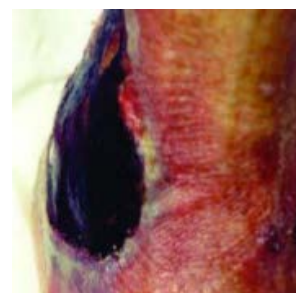


Nicht klassifizierbar: Tiefe unbekannt

Vollständiger Gewebeverlust, bei dem Basis des Ulcus mit Belägen (gelb, hellbraun, grau, grün oder braun) bedeckt ist.

Vermutete tiefe Gewebeschädigung: Tiefe unbekannt

Livid oder rötlichbrauner, lokalisierter Bereich von verfärbter, intakter Haut oder blutgefüllter Blase.



Quellen:

- National Pressure Ulcer Advisory Panel, European Pressure Ulcer Advisory Panel und Pan Pacific Pressure Injury Alliance. Prävention und Behandlung von Dekubitus: Kurzfassung der Leitlinie. Emily Haesler (Hrsg.). Cambridge Media: Osborne Park, Western Australia; 2014