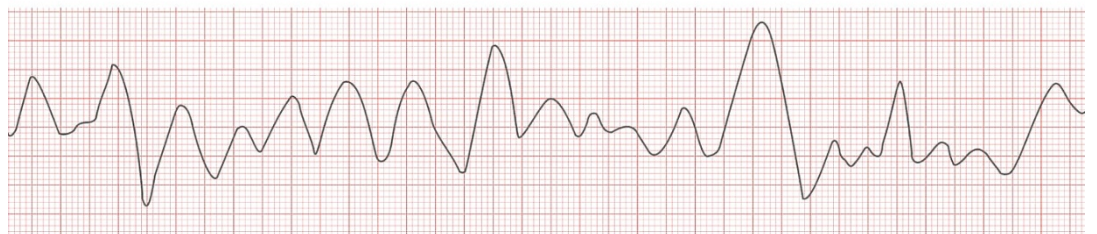
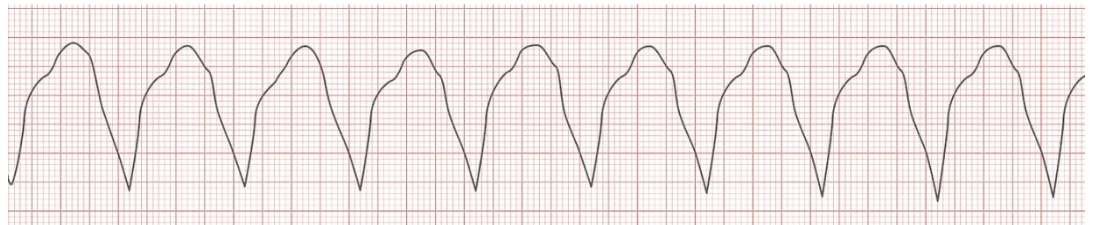

Ventrikuläre Tachykardie (V-Tachy)

- lebensbedrohliche Rhythmusstörung des Herzens, die sofortiger Behandlung bedarf
- Auftreten praktisch nur bei schwer geschädigtem Herz, z.B. Infarkt, KHK, Long-QT, Herzinsuffizienz
- sehr unterschiedlich ausgeprägt Symptomatik je nach vorbestehender Herzfunktion und aktueller Herzfrequenz: leichte Beschwerden bis zu kardiogenem Schock und Kreislaufstillstand

monomorphe Kammertachykardie

- im EKG schnelle und deformierte, aber gleichmäßig konfigurierte, regelmäßige, schenkelblock-ähnlich verbreiterte Kammerkomplexe, deutliche ST-Senkung, konstante R-R-Abstände
- in der Regel besteht ein nicht nachweisbarer Sinusrhythmus: Vorhof schlägt in wesentlich langsamerem Rhythmus unabhängig von der Kammer (sog. AV-Dissoziation), Überleitung fehlt
- Fusionsschläge bei einigen Pat.: Sinusausschlag und deformierter QRS-Komplex bei kurzer PQ-Zeit
- Kammerrhythmus ca. 100-200/min



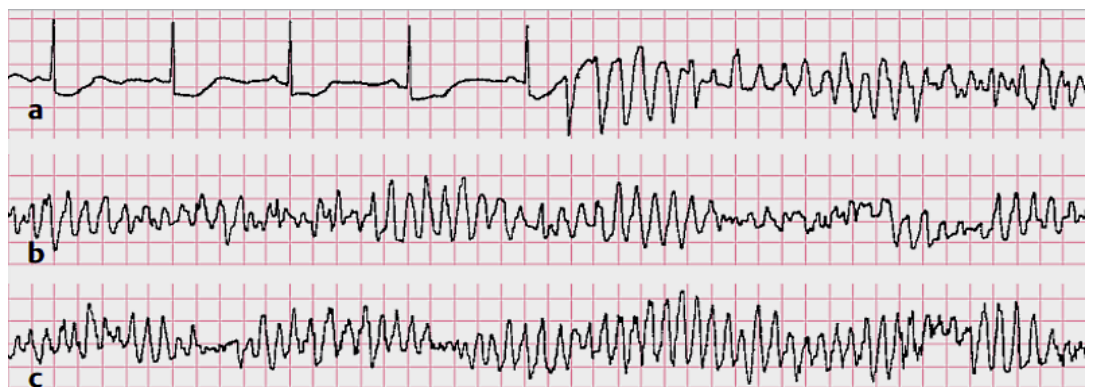*oben: monomorphe Breittkomplextachykardie (konstanter R-R-Abstand, hier 0,4s)
unten: polymorphe Breittkomplextachykardie (R-R-Abstände u. QRS-K. ungleich)*

polymorphe Tachykardie

- tritt wesentlich seltener auf
- im Unterschied zur monomorphen Form sind die QRS-Komplexe unterschiedlich konfiguriert, die R-R-Abstände inkonstant

Sonderform Torsade de pointes

- im EKG unterschiedlich konfigurierte, periodisch wechselnd groß-breite und klein-schmale Kammerkomplexe
- stetem unrythmischem Wechsel zwischen Kammertachykardie und Kammerflattern ähnlich
- Kammerrhythmus meist >200/min
- kann in Kammerflimmern übergehen



*Torsade de pointes
hier zuerst Zeichen schwerer Myokardischämie, dann sog. R-auf-T-Phänomen, anschl. Mischung kammertachykarder und kammerflatternähnlicher QRS-Konfigurationen*

Therapieoptionen

- pulslose ventrikuläre Tachykardie: Defibrillation
- Torsade de Pointes: Magnesium
- schlechte Pumpfunktion: Ajmalin (Gilurytmal)
- Herzinsuffizienz: Amiodaron (Cordarex)
- Elektrolytstörung: Ausgleich
- bei kardiogenem Schock, Lungenödem, Therapieversagen: Kardioversion
- Kausaltherapie, ggf. ICD-Implantation

Quellen:

So C-S (2013). *Praktische EKG-Deutung - Einführung in die Elektrokardiographie* (4. Auflage). Stuttgart, Deutschland: Thieme

Gerlach U, Wagner H & Wirth W (2016). *Innere Medizin für Pflegeberufe* (8. Auflage). Stuttgart, Deutschland: Thieme

Ohly A (2008). *EKG endlich verständlich*. München/Jena, Deutschland: Urban & Fischer/Elsevier

www.amboss.com/de/wissen/Ventrikul%C3%A4re_Tachykardie/ (abgerufen am 9.11.2021)

Bildquellen:

Kammertachykardien: Amboss GmbH - next.amboss.com/de/article/ES08Yf

Torsade de pointes: So C-S (2013). *Praktische EKG-Deutung - Einführung in die Elektrokardiographie* (4. Auflage). Stuttgart, Deutschland: Thieme (Abb. 17.26 S. 220)