

Barbara Temme  
Fachärztin für Chirurgie  
Wundexpertin ICW  
Rudower Str. 48, 12351 Berlin  
Haus 17 – am Krankenhaus Neukölln  
Tel: 030/6670 7617 – Fax: 030/6670 7618  
mail@wundpraxis-berlin.de  
www.wundpraxis-berlin.de

Das Produkte und  
Anwendungschaos  
in der modernen  
Wundversorgung

**2. Rostocker Treffen der Wundspezialisten**  
Dienstag, den 20.03.2018

# Produktchaos ?

Wieviel Produkte gibt es  
wirklich ??

ca. 29 Produkte

Alginat

Hydrogel

über 40 Produkte  
(mit konservierten)

Schaumverband PU

über 200 Produkte

Hydrokolloidverband

ca. 31 Produkte

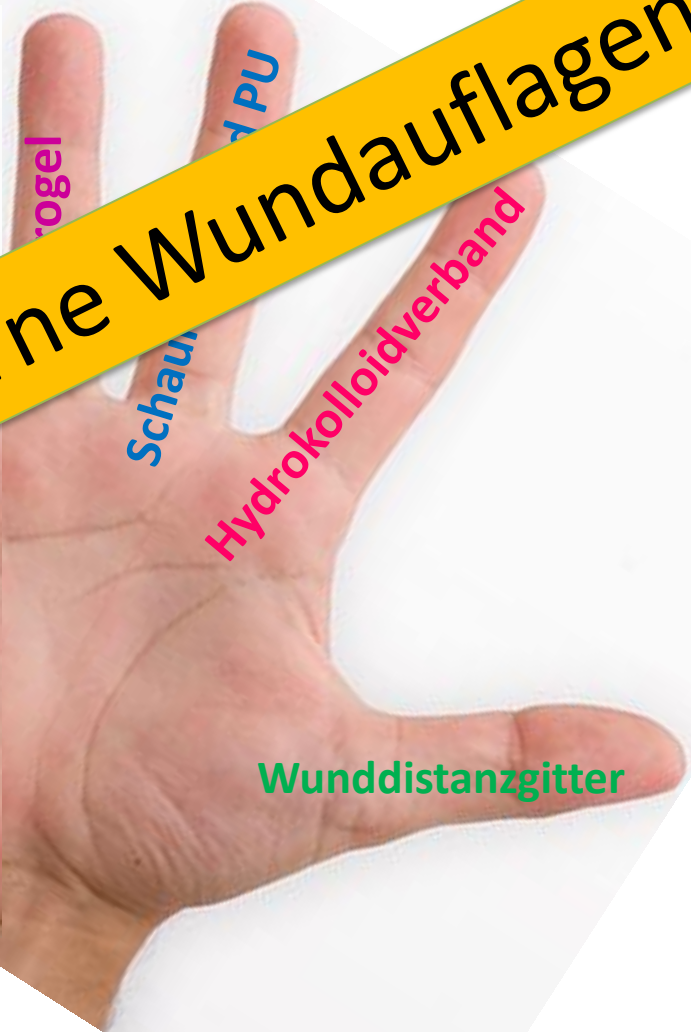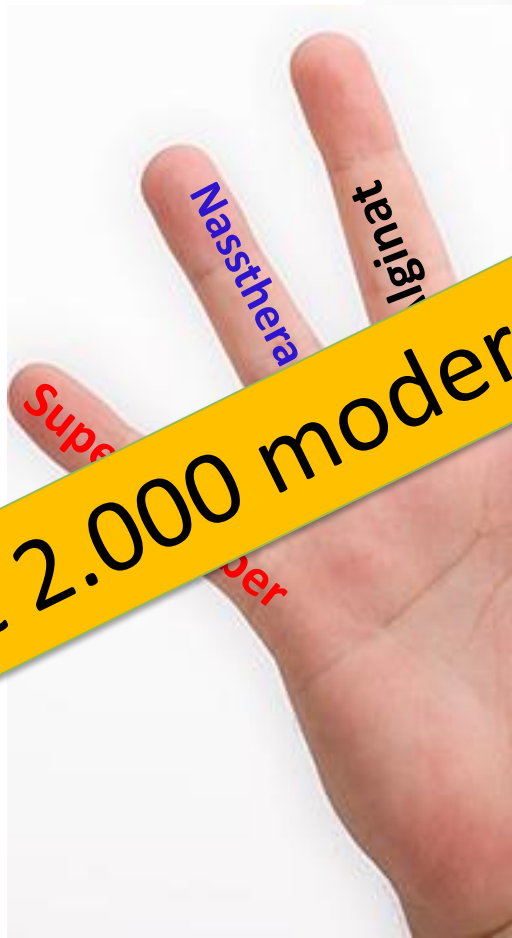20 Firmen  
mit nahezu vollständigen Sortiment

Wunddistanzgitter

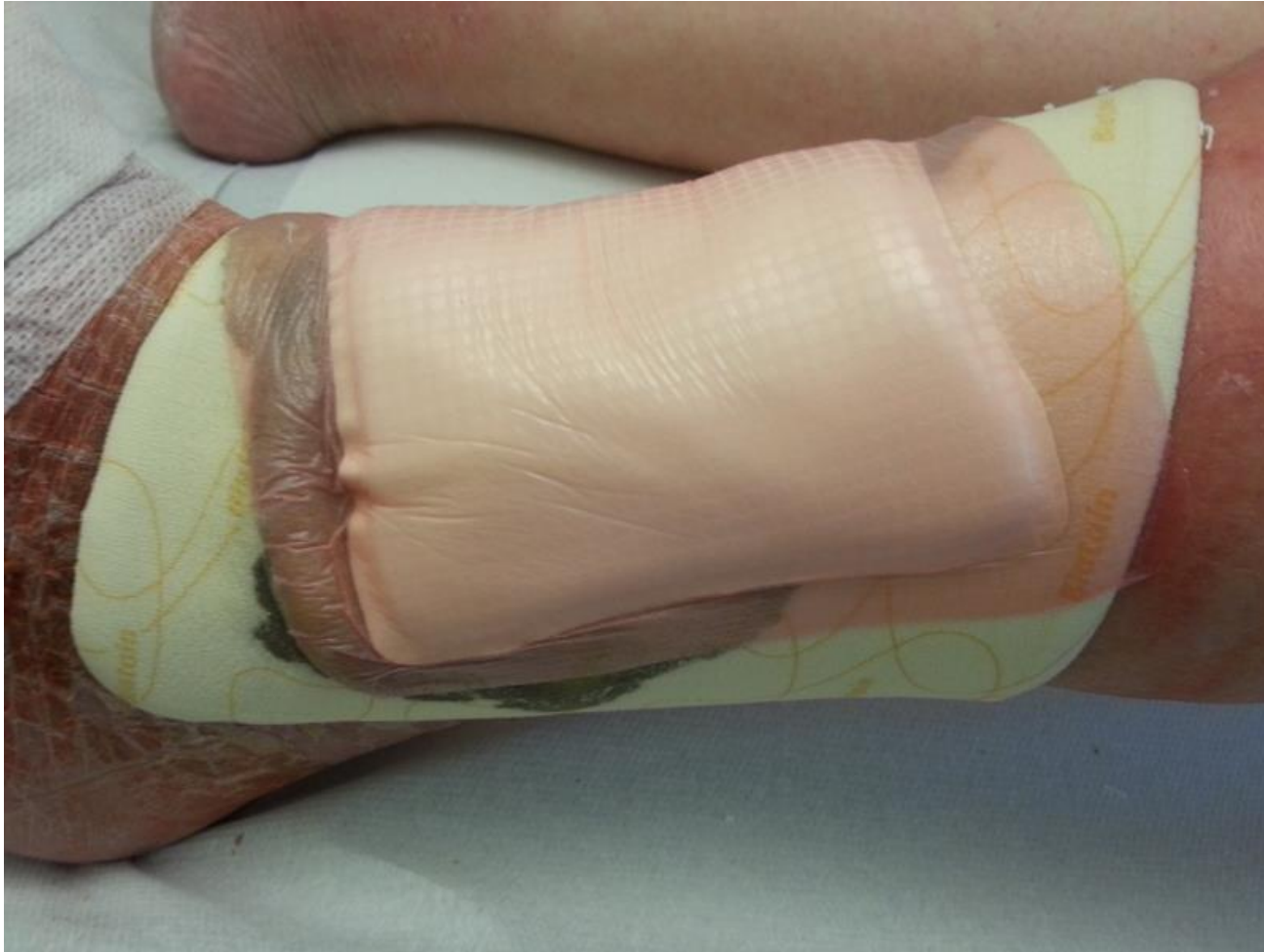ca. 60 Produkte

...das müsste reichen !

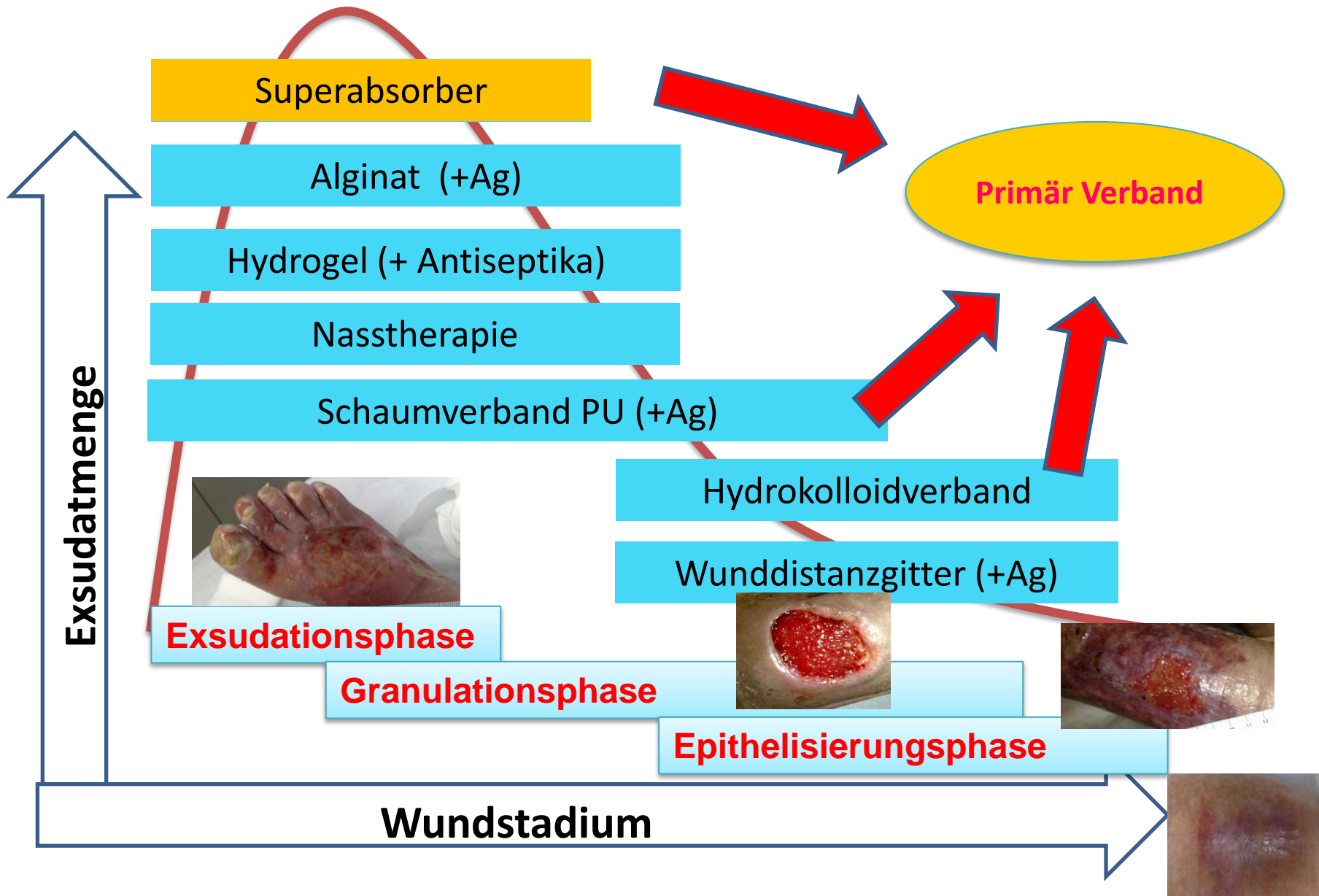
fast 2.000 moderne Wundauflagen



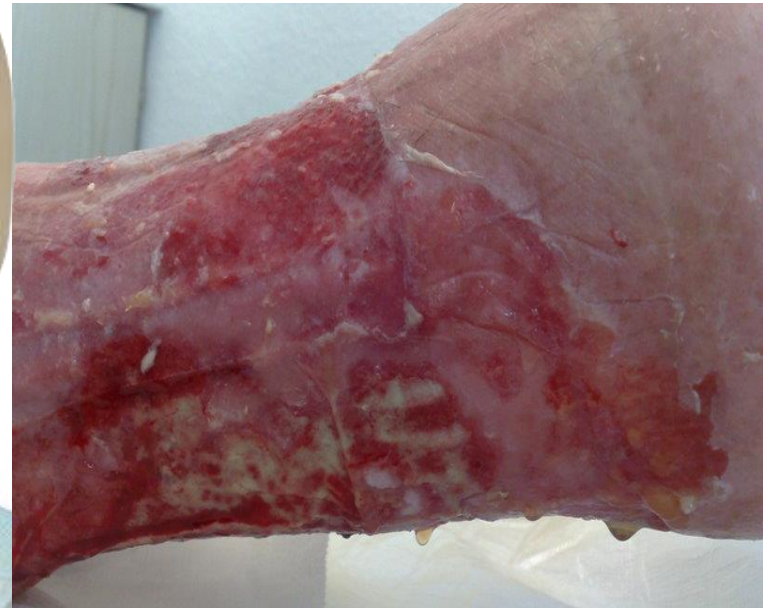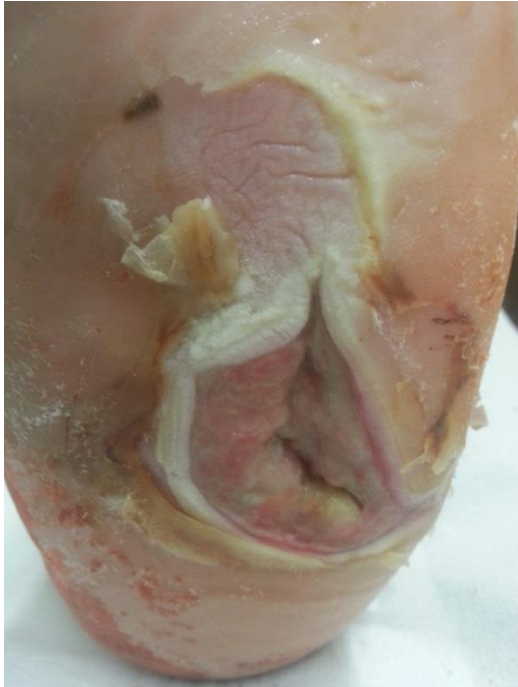# Produktchaos



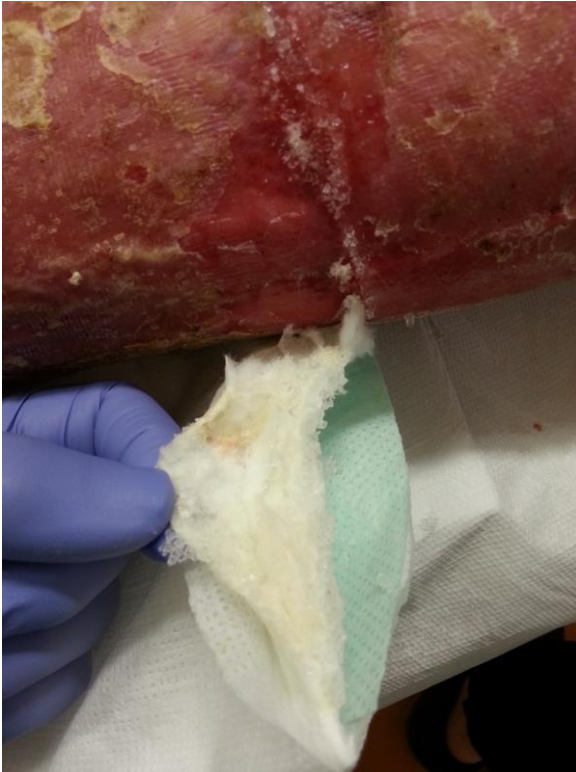# Moderne Wundversorgung



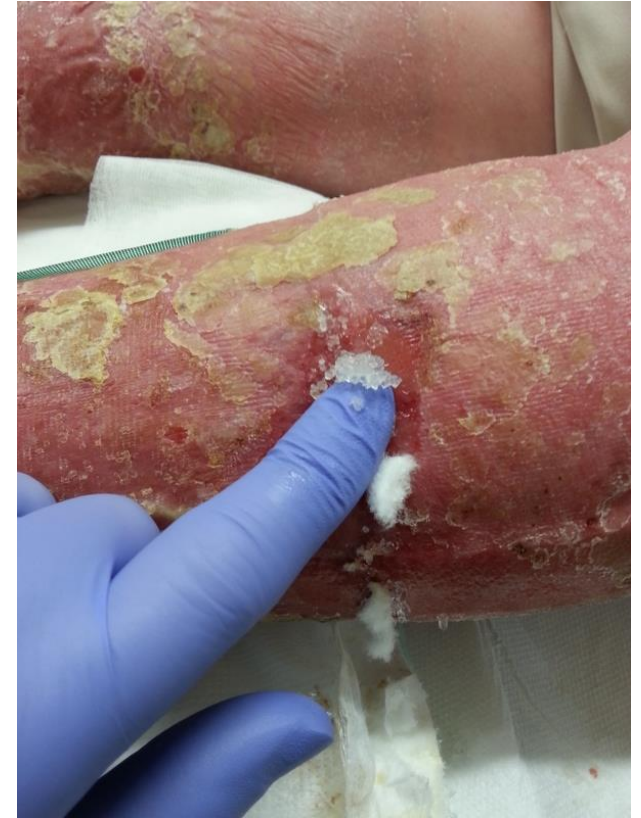# Superabsorbierender Wundverband



# Anwendungschaos

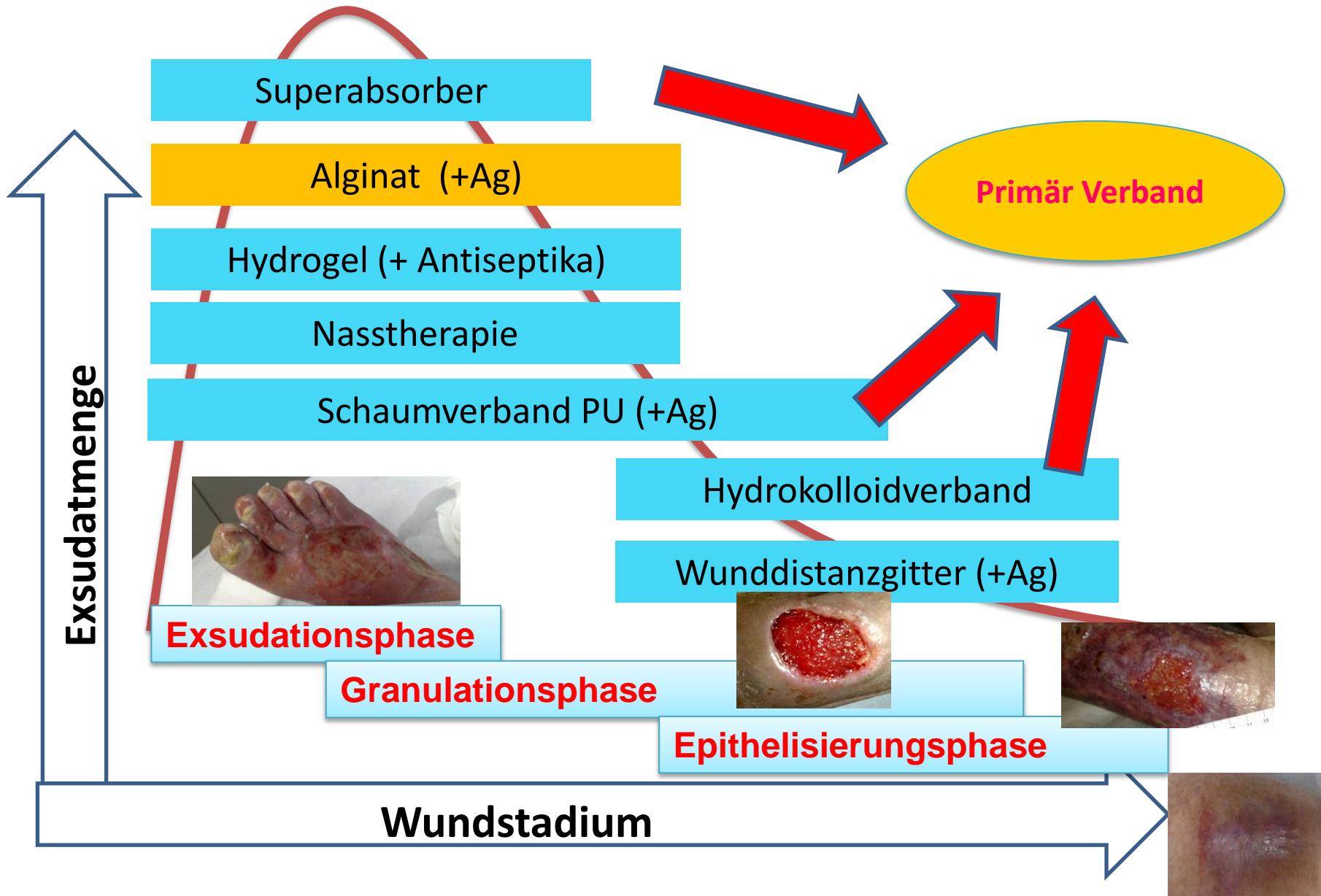


**Super-  
absorber**



**Bitte nicht zerschneiden !!!!**

# Moderne Wundversorgung





# Wundbehandlung mit Alginat

## Alginat

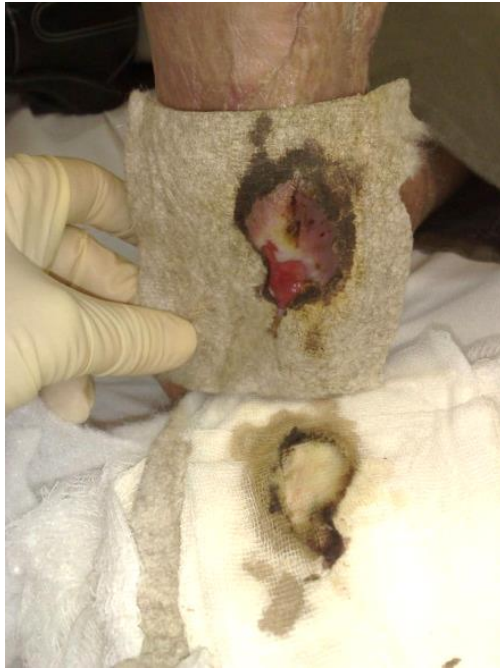autolytisches Debridement,  
durch sich formenden Gel im Wundgrund

**Voraussetzung** genügend Feuchtigkeit

- mindestens 3 Tage belassen
- darf nicht über dem Wundrand gelegt werden
- bei Wundinfekten mit Ag

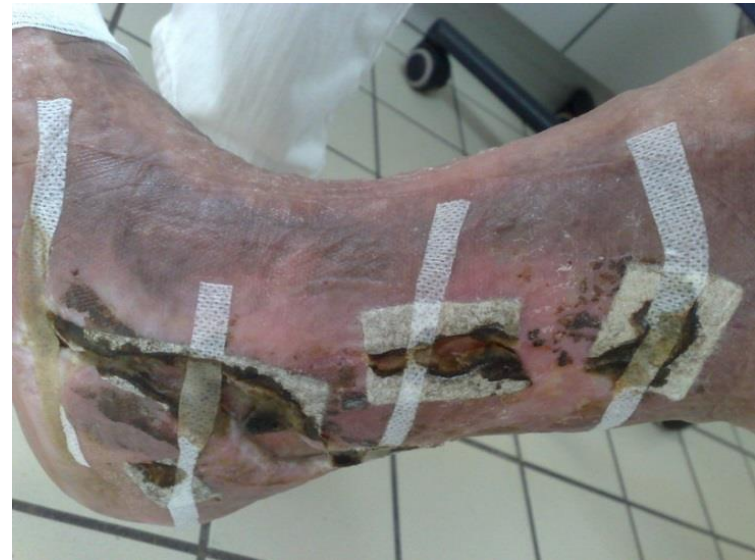
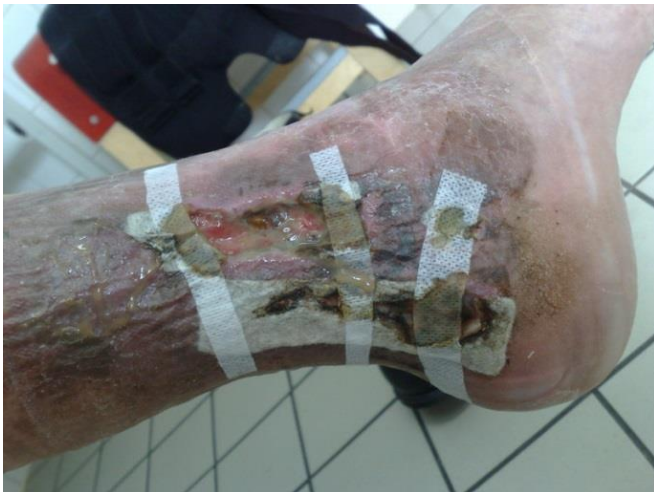
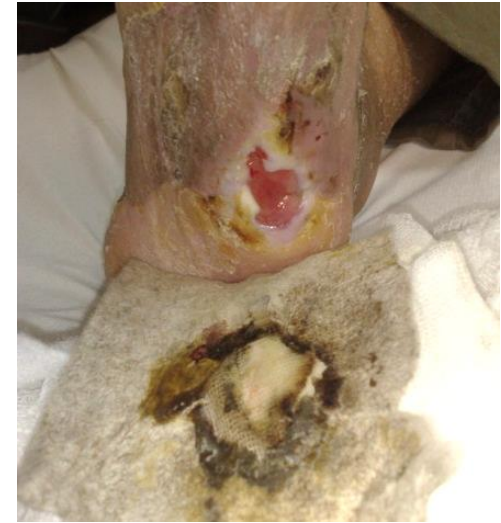# Anwendungschao



**Alginat Ag**

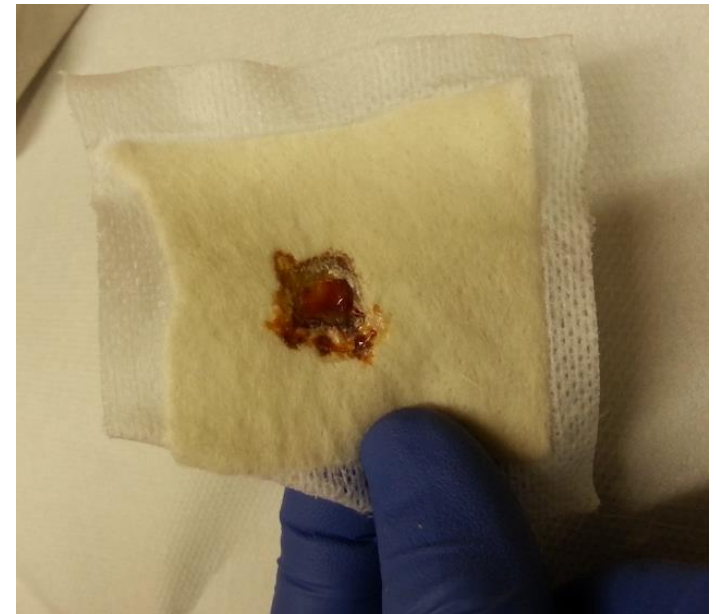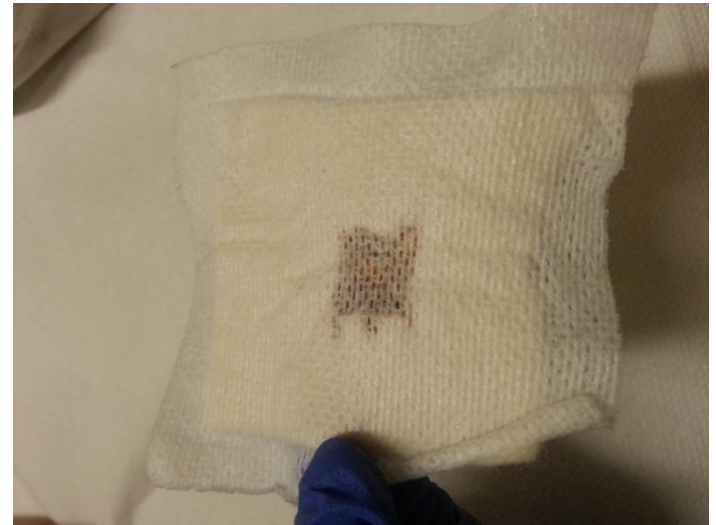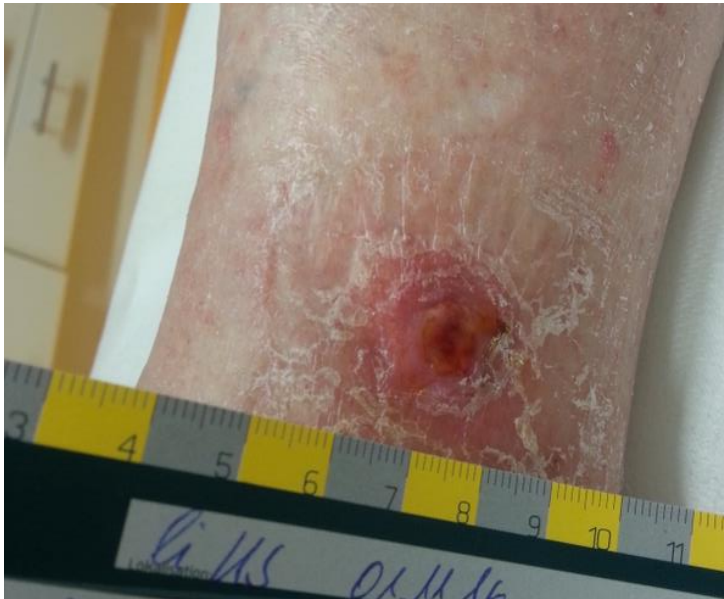**...darf nicht über dem  
Wundrand gelegt  
werden !!**



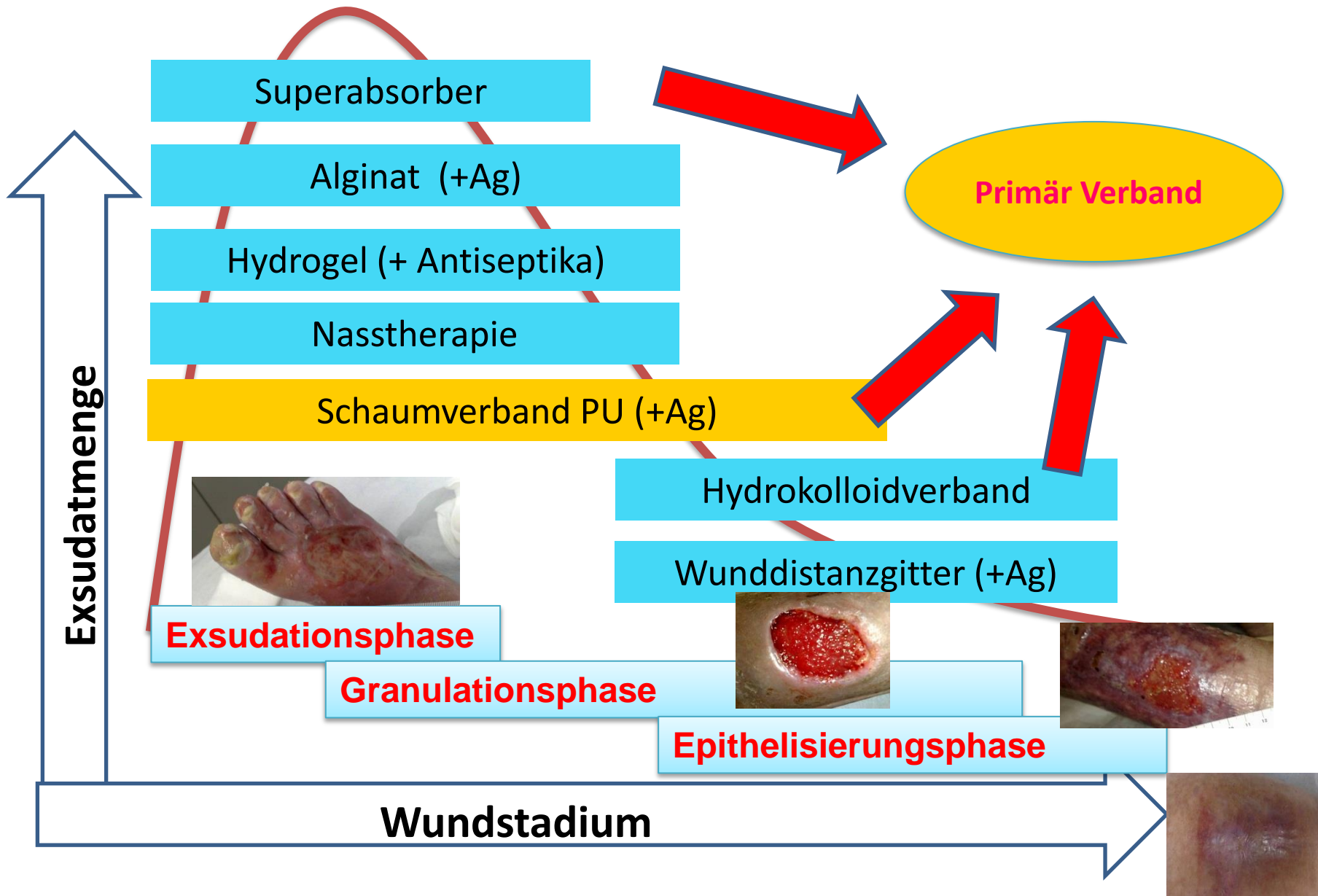
## Alginat

... nicht auf trockenen Wunden !!

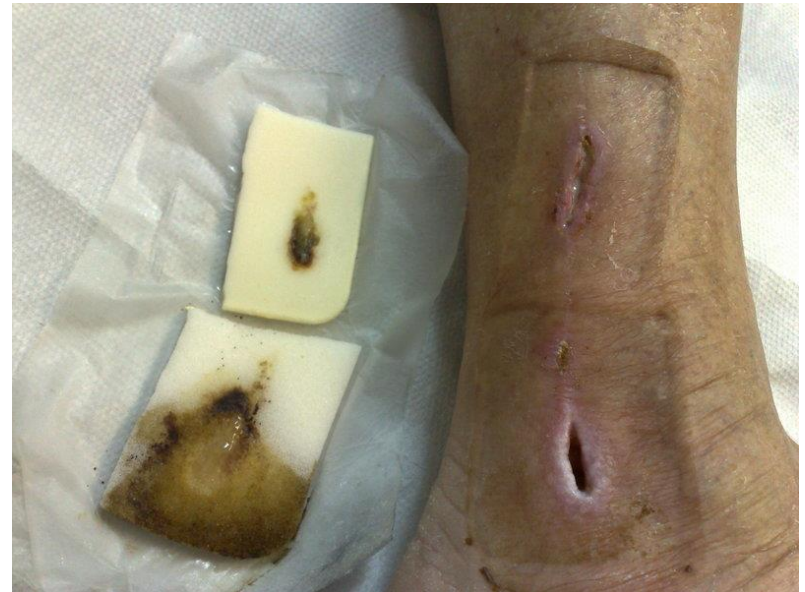... Sekundärverband ??



# Moderne Wundversorgung

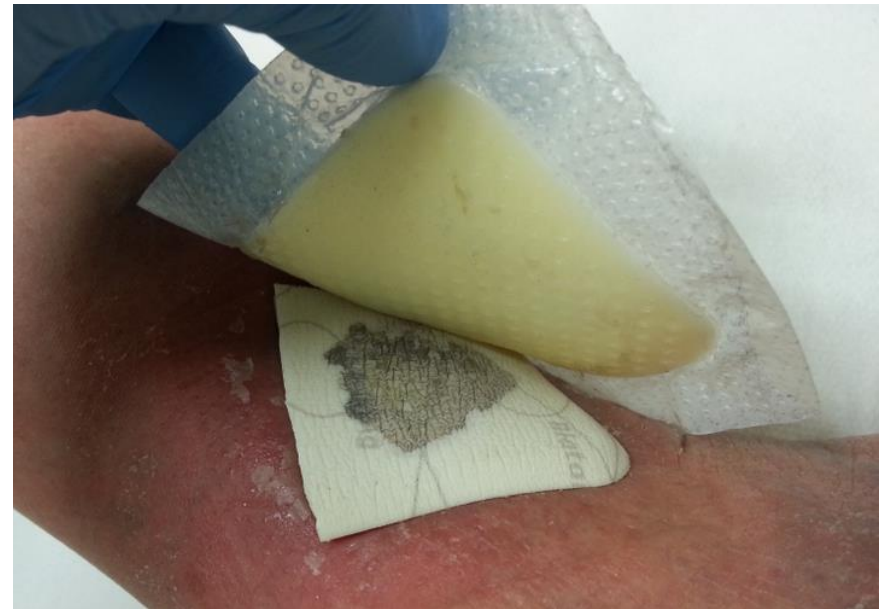
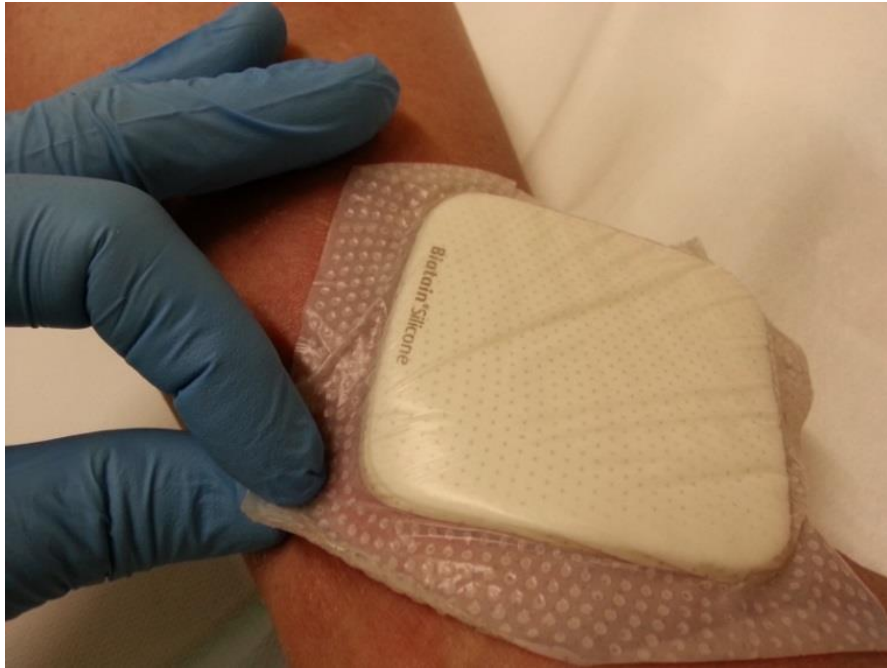

# Anwendungschaos

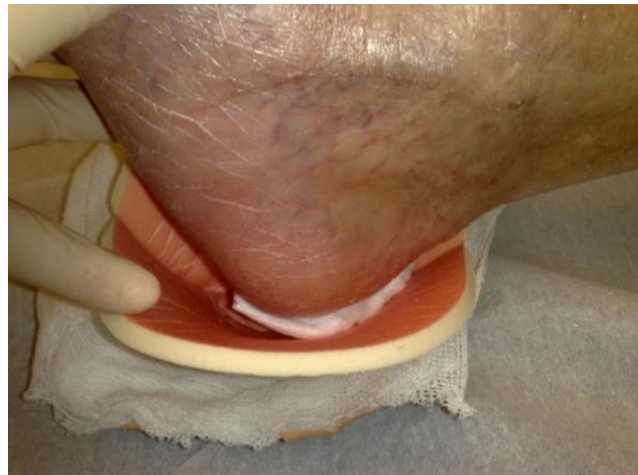
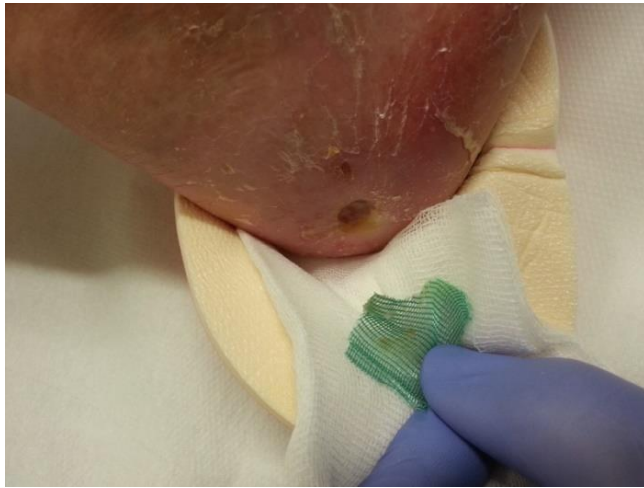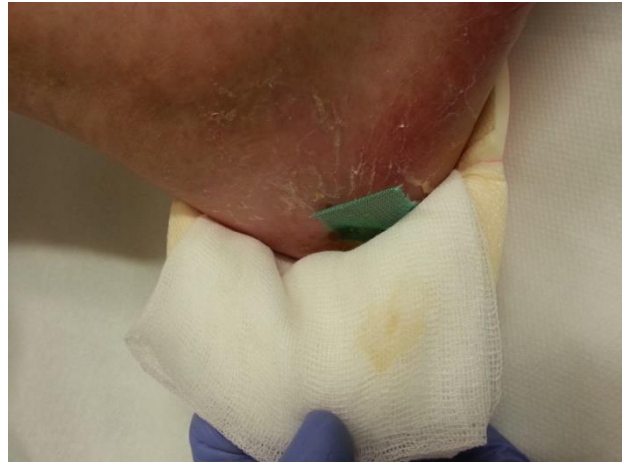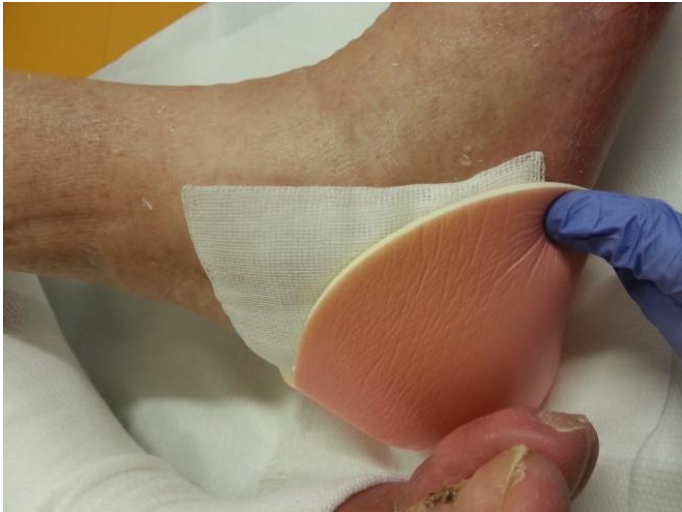


Vielleicht eine Schaumstudie ??

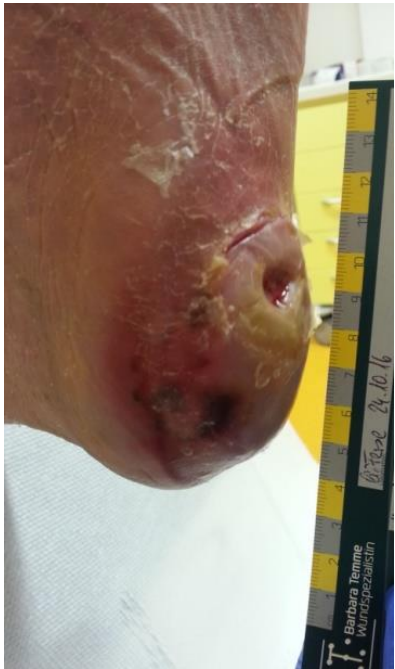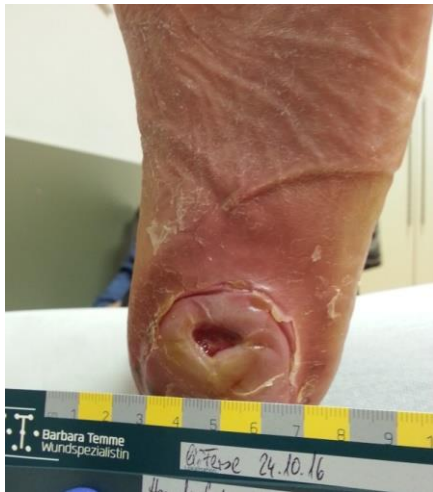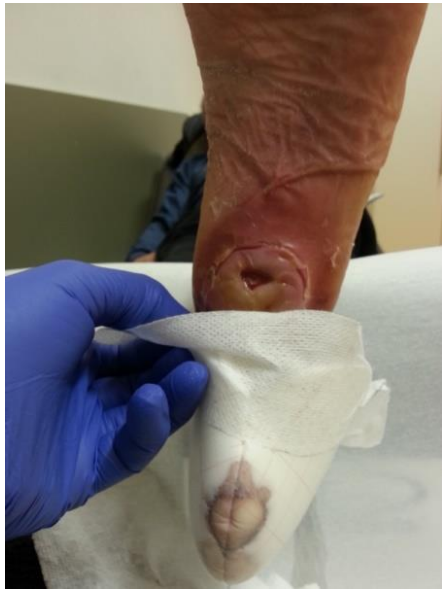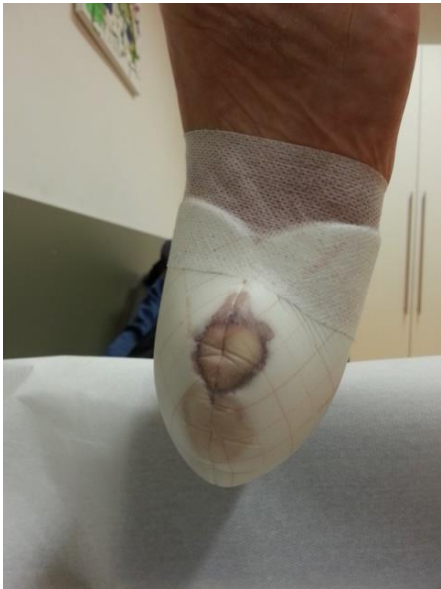# Anwendungschaos



# Anwendungschaos

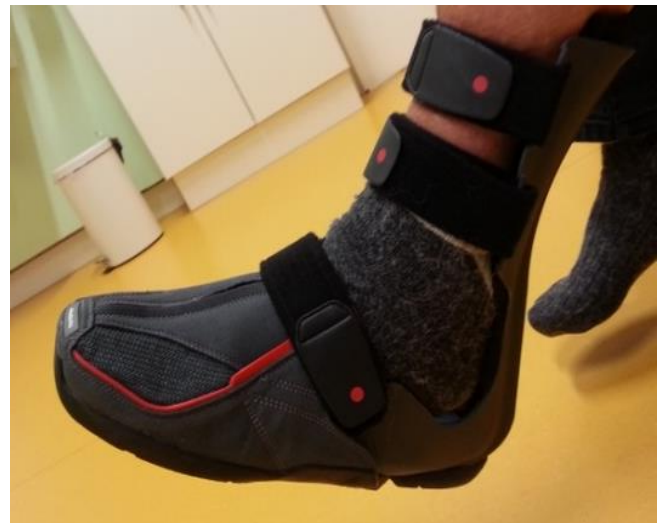
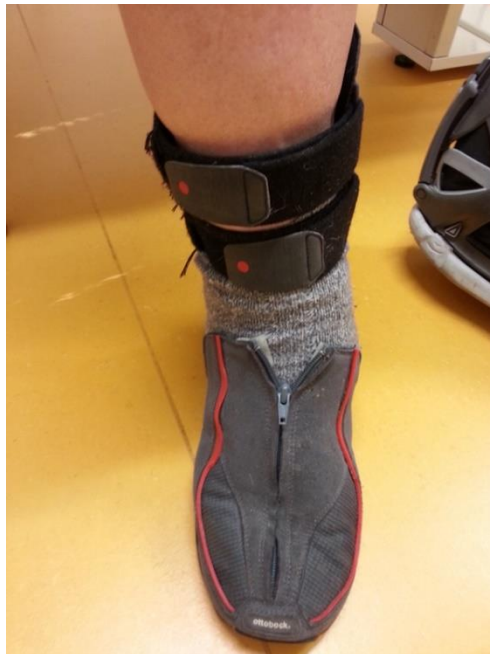
# Begleittherapie Druckentlastung ???

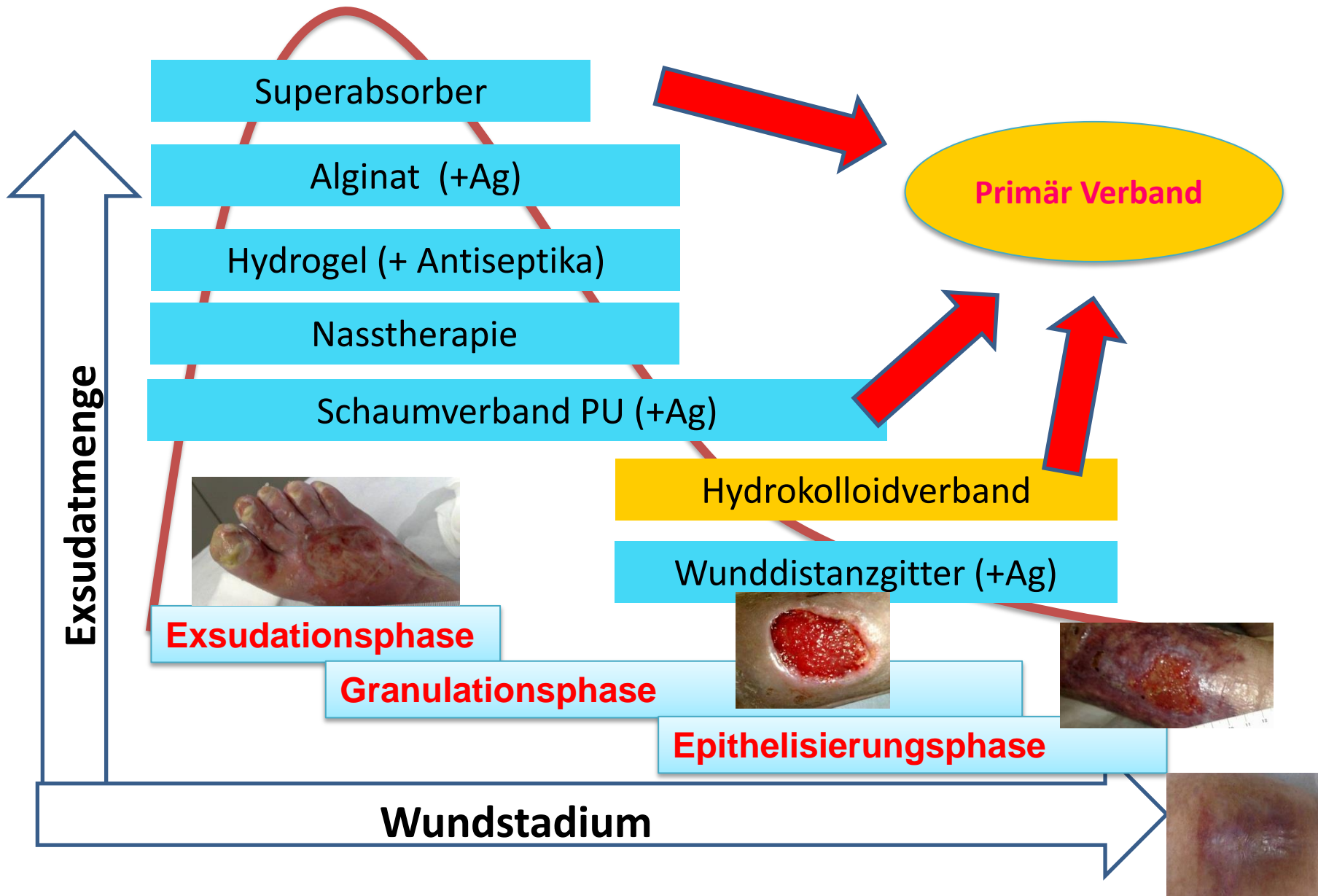




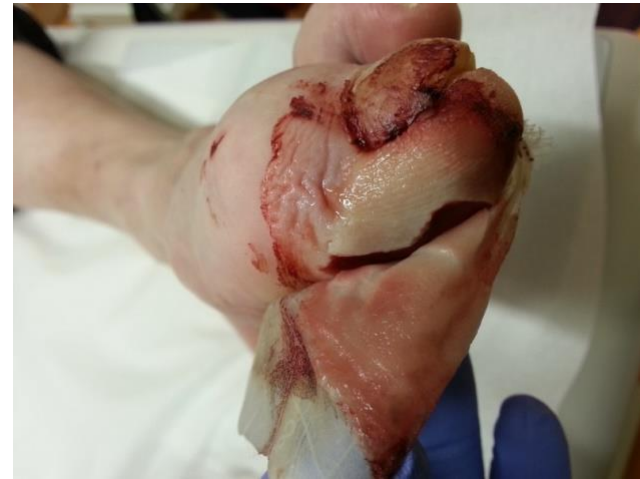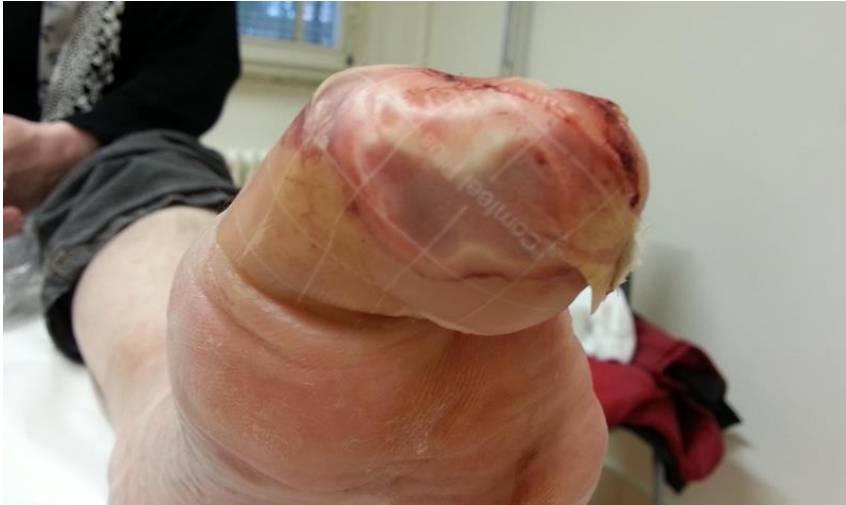# Begleittherapie Druckentlastung



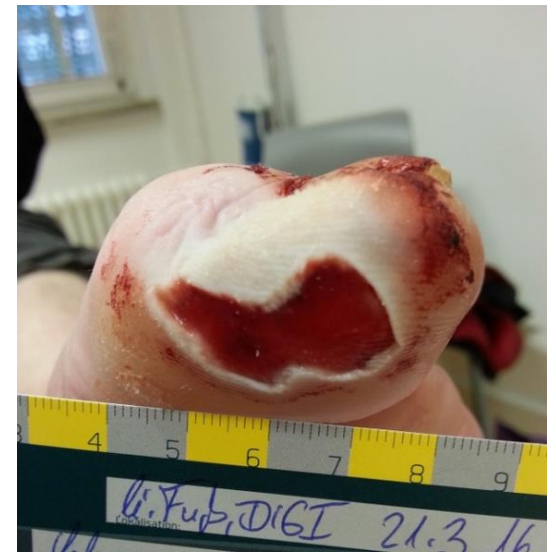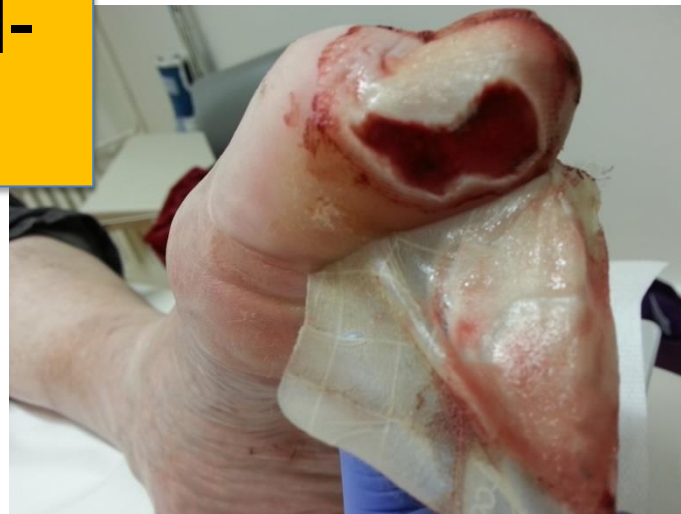# Moderne Wundversorgung



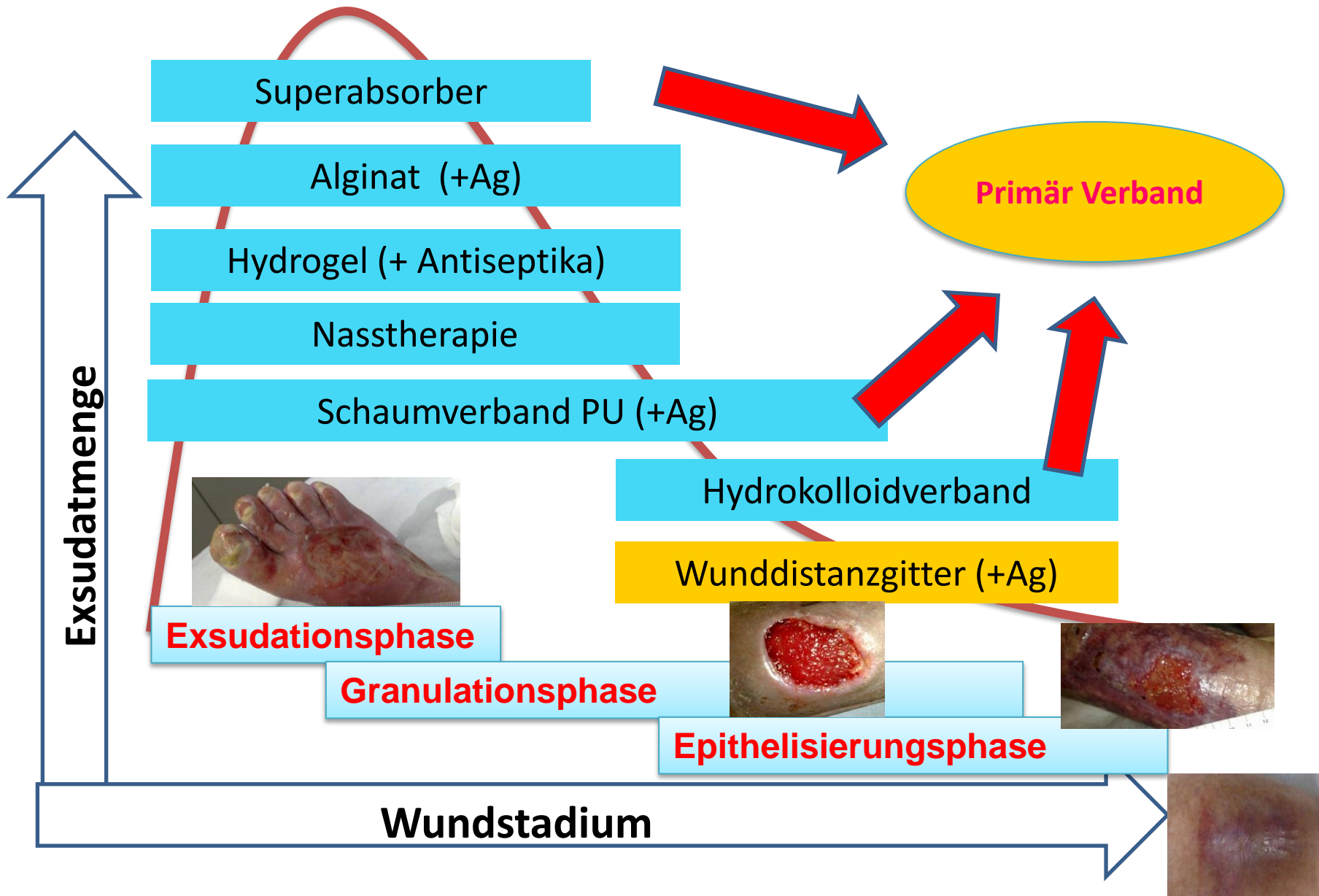
# Anwendungschaos



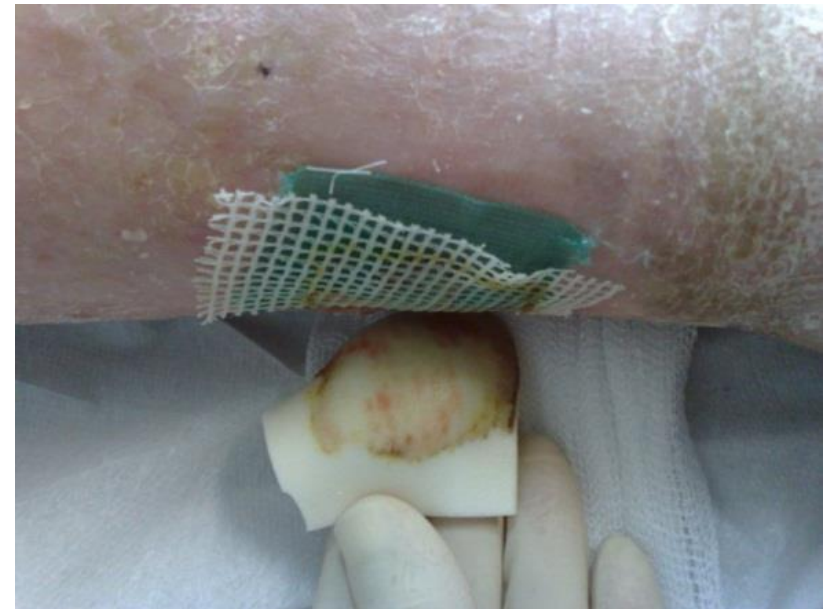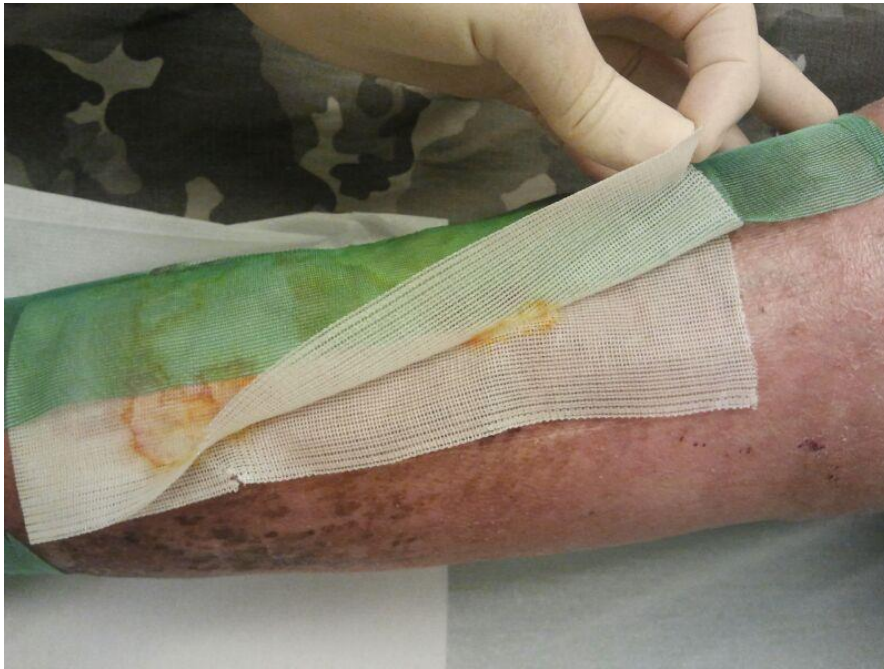
Hydrokolloid-  
verband ?



# Moderne Wundversorgung



# Anwendungschaos



# Allgemeines Behandlungskonzept chronischer Wunden

Anamnese Allgemeine/spezielle Diagnosen



**Kausaltherapie**  
vom Ulcustyp abhängig

**Basitherapie**  
vom Ulcustyp unabhängig



Behandlung der  
Grunderkrankung

Debridement



Wundverschluss  
Granulation  
Epithelisierung

# Ulcus cruris venosum

84 jähriger Pat.  
seit 15 Jahren  
besteht ein Ulcus cruris venosum  
Wundreinigung nicht erfolgt  
Kompressionstherapie ??

Therapie in der Wundpraxis

- chirurgisches Debridement
- absorbierender **Schaumverband**
- **Kompressionstherapie**

